

Home

▼ Hallerklammer

Klammervarianten

Anwendungsbeispiele


Technische Hinweise
(Beipackzettel)

Links

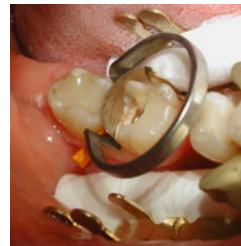

Neue Hallerklammer 2A/ 3. und 4. Quadrant: Anwendungsbeispiele

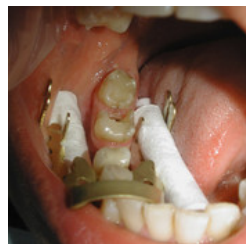Autor: Dr. Horst Landenberger



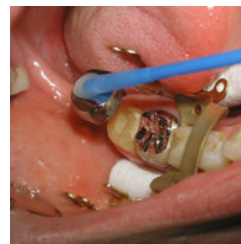Anbringung eines
Speichelziehers



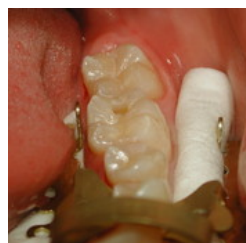Teilmatrize Contact Matrix



zusätzliche Watterolle
lingual



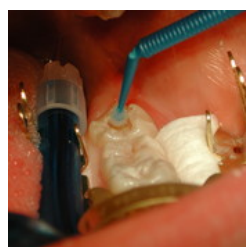relative Trockenlegung beim
Zementieren



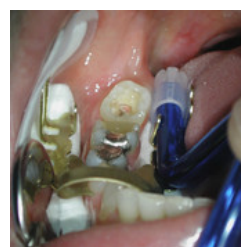Fissurenversiegelung 37
und Füllung 36



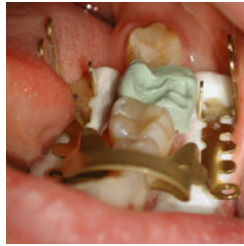Einlegen einer zusätzlichen
Watterolle



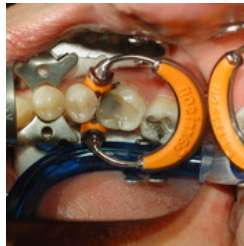Füllung 38 okklusal mit
Speichelzieher



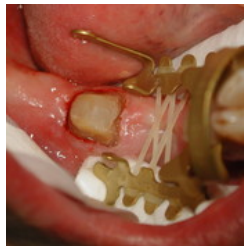Neue Hallerklammer mit
Speichelzieher und Dry tip
bukkal



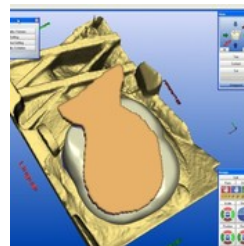
Vorbereitung zur Aufnahme des Registrates/Antagonist für das Cerec-Verfahren. Zunge und Wange sind sicher abgehalten. Die Kamera kann auf dem Bügel der Neuen Hallerklammer abgestützt werden. Der optische Abdruck wird dadurch wesentlich erleichtert.



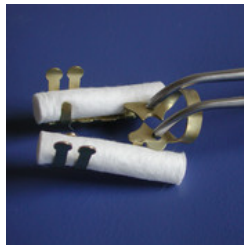Teilmatrix Contact Matrix mit Garrisonring. Man benötigt eine Kofferdamzange und eine Ringzange. Die Trockenlegung mit der Hallerklammer kommt der Kofferdamtechnik nahe, ist aber schneller und ermöglicht nach Wegnahme von Ring und Hallerklammer ein Zubeissen des Patienten zur Ausformung der letzten okklusalen Schicht.
http://minimalinvasiv.de/m_data/contact_matrix.pdf



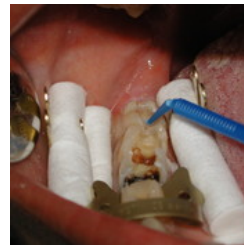Mit den mitgelieferten Elastics kann ein künstliche Struktur auf einem zahnlosen Abschnitt geschaffen werden. Beim Cerec-Verfahren können so Präparation und Antagonist korreliert werden.



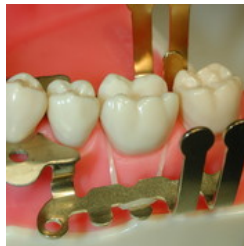
Korrelation von Präparation und Antagonist beim Cerec-Verfahren mittels aufgespannter Elastics an der Neuen Hallerklammer.



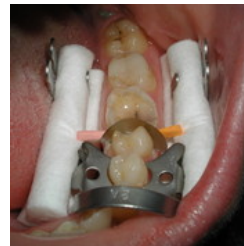Fixierung der zusätzlichen Watterollen



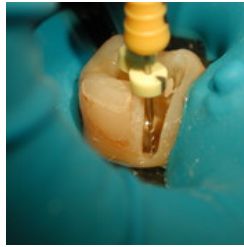
Die Neue Hallerklammer ermöglicht die Fixierung von 4 Watterollen und damit ein ausreichend langes Zeitfenster für adhäsive Aufgaben in schwierigem Gebiet.



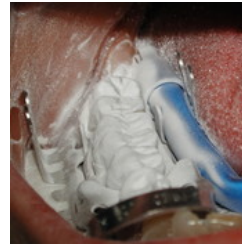Prinzip der Retraktion der Gingiva an kritischen Stufen. Die retrahierten Abschnitte werden anämisch. Retraktionsfäden, Elektrotom oder Laser können in geeigneten Fällen so vermieden werden.



Sicheres Fixieren von 4 Watterollen



Der Autor der Anwendungsbeispiele der Neuen Hallerklammer ist bekennender Kofferdam-Fanatiker für Situationen, in denen Kofferdam für ihn geeignet erscheint, z.Bsp.alle Wurzelkanalbehandlungen - hier Zahn 47.



Sicheres Korrelieren beim Cerec-Verfahren. 46 mußte erneuert werden. Übernahme der Okklusion.